Adenokarzinom

Großer Rektumpolyp – wie weiter?

Leitlinien helfen, den aktuell gesicherten Kenntnisstand zusammenzufassen, um dem Arzt und seinen Patienten einen Behandlungspfad zu empfehlen. Das schließt eine individualisierte Therapieentscheidung nicht aus, wie in diesem Fall einer Vorsorgekoloskopie, bei der ein Rektumpolyp entfernt und untersucht wurde.

Anamnese

Im Januar 2018 stellte sich eine damals 71-jährige Patientin in der gastroenterologischen Gemeinschaftspraxis Herne zur Vorsorgekoloskopie vor. Bei ihr besteht ein erstgradiges familiäres Darmkrebsrisiko. Eine Vorsorgekoloskopie hatte bisher noch nicht stattgefunden. Weitere erwähnenswerte Grunderkrankungen bestanden nicht. Dennoch nahm die Patientin Acetylsalizylsäure (ASS) 100 mg/Tag ein. Wegen Refluxbeschwerden erfolgte in der gleichen Sitzung eine Gastroskopie, die außer einer größeren axialen Hernie eine *H.-pylori*-negative regelrechte Magen- und Ösophagusschleimhaut zeigte. Anamnestisch war die Patientin mit einer bedarfsadaptierten Protonenpumpeninhibitor(PPI)-Therapie beschwerdefrei.

Koloskopie

Bei der Vorsorgekoloskopie fand sich im mittleren Drittel des Rektum ein >3 cm großer, breitbasig aufsitzender Polyp (▸Abb. 1a). Im weiteren Verlauf wurde die Basis mit Suprarenin und NaCL unterspritzt. Es entstand ein gutes Lifting (▸Abb. 1b). Der Polyp wurde vom Aspekt her in zwei Teilen komplett mittels Diathermieschlinge abgetragen und geborgen (▸Abb. 1c). Es gab keine Nachblutung. Im Colon ascendens und Coecum fanden sich zwei kleinere Polypen (0,5 und 0,8 cm groß in der Histologie). Diese wurden ebenfalls unterspritzt, komplett entfernt und geborgen. Als Nebenbefund zeigte sich eine Sigmadivertikulose.

Der Befund wurde nach der Untersuchung ausführlich mit der Patientin besprochen und eine teilkoloskopische Kontrolle zur Inspektion der Abtragungsstelle nach einem Jahr und eine Kontrollkoloskopie in drei Jahren empfohlen.

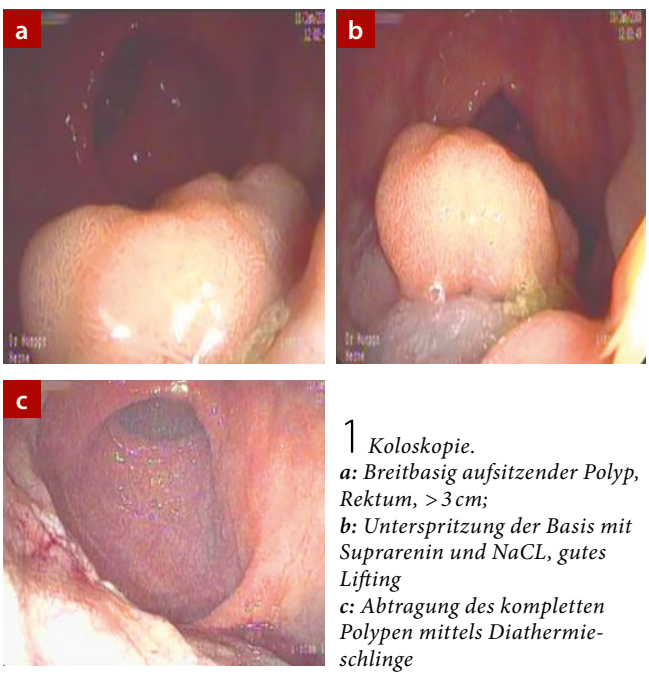

© D. Hüppe (3)

1 *Koloskopie.*
***a:** Breitbasig aufsitzender Polyp, Rektum, >3 cm;*
***b:** Unterspritzung der Basis mit Suprarenin und NaCL, gutes Lifting*
***c:** Abtragung des kompletten Polypen mittels Diathermieschlinge*

Histologie

Die Histologie der eingesandten Polypen ergab neben zwei im Gesunden entfernten tubulären Adenomen im Colon ascendens und Coecumpol mit niedriggradiger Dysplasie im Rektum ein gut differenziertes Adenokarzinom, entstanden auf dem Boden eines tubulo-villösen Adenoms der Kolonschleimhaut, mit hochgradigen Dysplasien. Die Infiltrationstiefe betrug 210 µm, die Läsion wurde im Gesunden entfernt, mit einem minimalen Abstand zum Resektionsrand von 0,4 mm. Es gab kein Tumorzellbudding. Eine Lymphgefäßinvasion fand sich nicht. (▸Abb. 2a, b)

Weiteres Vorgehen

Bezüglich der Beratung der Patientin und der Diskussion des weiteren Vorgehens hilft ein Blick in die aktuelle Leitlinie S3-Leitlinie Kolorektales Karzinom (KRK, 2019) [1]. Die Differenzierung des Tumors, die fehlende Lymphgefäßinvasion und der Abstand zum Abtragungsrand, die Vollständigkeit der Abtragung und ein fehlendes Tumorzellbudding führen zur möglichen Empfehlung der weiteren Vorgehensweise.

So stratifiziert die Leitlinie T1-Adenokarzinomen in eine Low- und eine High-risk-Gruppe, um die Wahrscheinlichkeit einer Lymphknotenmetastasierung besser abschätzen zu können. Generell besitzen T1-Karzinome eine Lymphknotenmetastasierungsrate (N+) von 0–20 %.

Das Lymphknotenmetastasierungsrisiko der Low-risk-Situation beträgt jedoch nur etwa 1 %. Folgende Faktoren sind für die Risikostratefizierung von pT1-Karzinomen von Bedeutung: Grading, Lymphgefäßinvasion, Tumorzellbudding. Bei einer Submukosainvasion kleiner 1000 µm liegt das Risiko für N+ bei bis zu 6 %. Bei sm3-Karzinomen hingegen beträgt das Lymphknotenmetastasierungsrisiko etwa 14 %. (▸Abb.3). Aus dieser Leitlinie habe ich in unserem Fall ein abwartendes Verhalten mit intensivierter Überwachung abgeleitet.

Tumorkonferenz

Die Gemeinschaftspraxis ist Kooperationspartner des Darmzentrums Herne. Deshalb wurde der Fall dann auch dort vorgestellt. Die Tumorkonferenz empfahl, dass „bei dem extrem

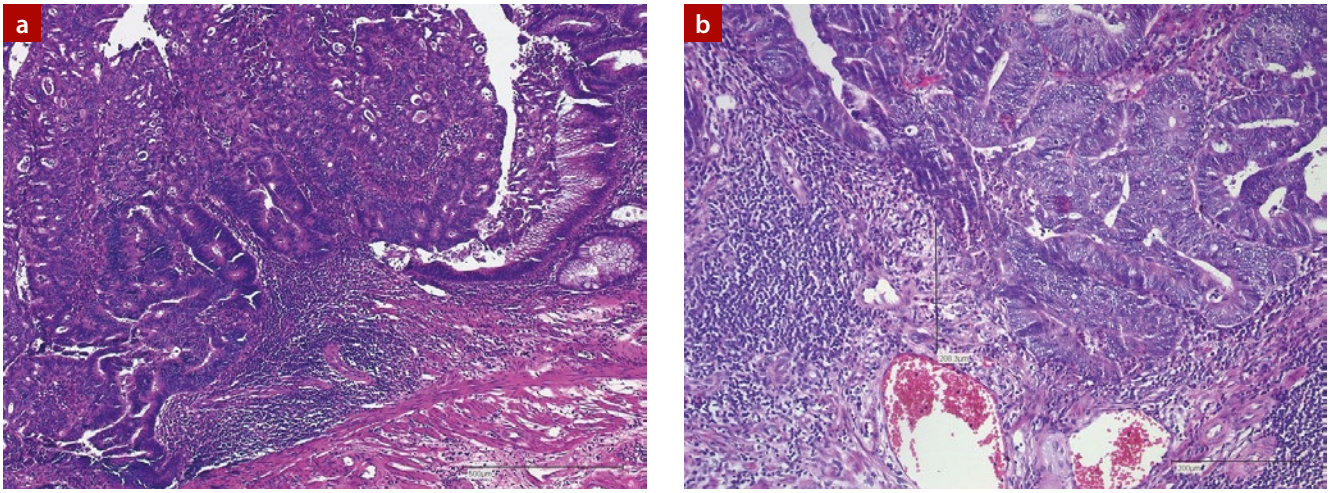

© A. Tannapfel (2)

2 *a: Infiltrate eines Adenokarzinoms, entstanden auf dem Boden eines tubulo-villösen Adenoms mit hochgradigen Epitheldysplasien*
b: Infiltration des Adenokarzinoms in der Submukosa, Messung der Infiltrationstiefe 210 µm

geringen Abstand zum Resektionsrand eher eine Nachresektion im Sinne einer transanalen Vollwandresektion angezeigt" sei. Diese Empfehlung folgt zwar nicht unmittelbar der Leitlinie, in einigen Zentren werden solche Patienten jedoch operiert. Die Leitlinie sagt aber nichts darüber aus, dass der Abstand zur „Abtragungslinie" eine Relevanz für Lymphknotenmetastasen besitzt.

Weitere Beratung

Ich habe die Patientin nach dem Vorliegen aller Befunde ausführlich beraten, insbesondere über die Tumordiagnose und die unterschiedlichen Empfehlungen zum weiteren Prozedere. Die Patientin hat sich dann im Verlauf für eine intensivierte Überwachung entschieden. Die Beratung und das Ergebnis wurden schriftlich protokolliert und auch mit dem Hausarzt diskutiert.

Mittlerweile hat sich die Patientin im Februar und Juli 2018 zu einer Teilkoloskopie vorgestellt. Dabei wurden noch zwei kleine Adenome aus dem Sigma und dem Rektum entfernt. Im Januar 2019 und Juni 2020 fanden Kontrollkoloskopien statt, Ein Rezidiv an der Abtragungsstelle des malignen Polypen fand sich nicht. Ein weiterer Sigmapolyp wurde 2020 entfernt und eine erneute Kontrolle in einem Jahr empfohlen.

Gastroenterologischer Qualitätszirkel

Seit 1994 besteht in Herne ein gastroenterologischer Qualitätszirkel (QZ), der mittlerweile seine 147. Sitzung durchgeführt hat. An diesem nehmen Hausärzte, niedergelassene Fachärzte und Kliniker verschiedener Krankenhäuser und natürlich auch Pathologen teil. Wir haben deshalb die Gelegenheit genutzt, diesen Fall ausführlich in der März-Sitzung des QZ 2018 zu besprechen und damit alle Teilnehmer bezüglich der Leitlinie KRK [1] zu informieren und uns über das Vorgehen bei dieser Patientin auszutauschen und zu verständigen.

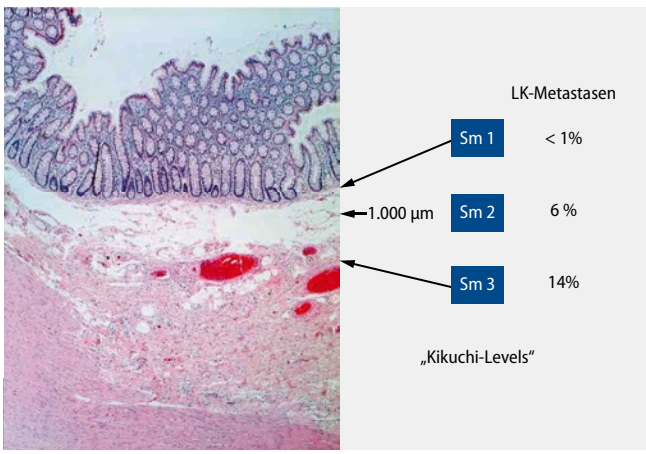

© A. Tannapfel

3 *Einstufung der Lymphknoten(LK)-Metastasen nach Kikuchi-Levels.*

Literatur:

1. Leitlinienprogramm Onkologie, S3-Leitlinie Kolorektales Karzinom, Version 2.1, Januar 2019

Dr. med. Dietrich Hüppe

Co-Sprecher Fachgruppe KRK des bng
Vorstand Stiftung Lebensblicke
Wissenschaftlicher Leiter des DHC-R
c/o Gastroenterologische Gemeinschaftspraxis
Wiescherstraße 20, 44623 Herne
E-Mail: hueppe.herne@t-online.de

Prof. Dr. med. Andrea Tannapfel

Institut für Pathologie
Ruhr-Universität Bochum
Bürkle-de-la-Camp-Platz 1, 44789 Bochum
E-Mail: andrea.tannapfel@pathologie-bochum.de