Kolitis unklarer Genese

Chronische Durchfälle und eine nicht alltägliche Ursache

Ein akuter Durchfall ist vor allem bei Erwachsenen meist harmlos und kann in der Regel durch einen Ausgleich des Flüssigkeits- und Elektrolytverlusts gut behandelt werden. Bei einer chronischen Diarrhö, die von weiteren Symptomen wie Fieber, Übelkeit, Erbrechen oder Blut im Stuhl begleitet wird, kommen als Ursache auch chronische oder bösartige Erkrankungen infrage, wie in der nachfolgenden Kasuistik.

Ende 2016 stellte sich ein zu diesem Zeitpunkt 66-jähriger Patienten zur Gastroskopie und Koloskopie in der gastroenterologischen Gemeinschaftspraxis in Herne vor. Bei der Hausärztin waren in den letzten Wochen anhaltende Durchfälle, zum Teil mit Blut, aufgefallen. Zugleich war es bei dem Patienten zu einer Gewichtsabnahme von zwei Kilogramm in den letzten Wochen gekommen. Bauchschmerzen bestanden nicht. Im hausärztlichen Routinelabor gab es keine Auffälligkeiten, insbesondere keine Anämie. Wegen einer symptomatischen peripheren arteriellen Verschlusskrankheit (AVK) wurde 1998 eine Y-Prothese der Aorta angelegt. Seit dieser Zeit war der Patient auf Marcumar eingestellt. Es bestand kein familiäres Risiko für ein Magen- oder Darmkarzinom. Vor zirka zehn Jahren wurde ein benigner Ösophagustumor entfernt. Eine Histologie dazu lag nicht vor.

Die Endoskopie in der Praxis

Bei der Gastroskopie fand sich ein Traktionsdivertikel im Ösophagus. Weitere Pathologica kamen nicht zur Darstellung. Es ergaben sich makroskopisch keine Hinweise auf eine Hernie, eine Helicobacter-Pylori-Gastritis oder eine Sprue. Die Koloskopie, die bis ins terminale Ileum gelangte, dokumentierte einzelne Kolondivertikel ohne Hinweise für eine Divertikulitis. Im gesamten Kolon zeigten sich fleckenförmige Rötungen (►Abb. 1). An der rechten Flexur wurde ein kleiner Polyp ektomiert. Im Zökumpol fand sich ein großer, breitbasiger Polyp, der ambulant nicht zu entfernen war (►Abb. 2, ►Abb. 3). Es wurden Stufenbiopsien entnommen. Das terminale Ileum zeigte keine Auffälligkeiten.

Befund

Unser zusammenfassender Befund an die Hausärztin lautete: Kolitis unklarer Genese*, Divertikulose, kleiner Polyp an der rechten Flexur, Ektomie*, großer, breitbasiger Polyp im Zökumpol*. Neben Mesalazin zur Behandlung der Kolitis sollte sich die weitere Therapie nach dem histologischen Befund (*) richten.

Histologie

Die Ergebnisse der histologischen Untersuchung waren erstaunlich: Der Polyp an der rechten Flexur wurde als Adenom, der im Gesund entfernt wurde, beschrieben. Die übrigen Läsionen zeigten ein hiervon divergentes Bild: Die gesamte Mukosa war diffus durch monomorphe Lymphozyten infiltriert, die schon konventionell zytologisch eine T-zellige Differenzierung erkennen ließen. Die immunhistochemischen Analysen bestätigten dann die T-zellige Differenzierung. Sie waren homogen CD3-, CD8-positiv, exprimierten CD56 mit starker Proliferationsrate (►Abb. 4).

Diagnose

Es wurde die Diagnose einer ausgedehnten Darmwandinfiltration durch ein T-Zell-Lymphom (not otherwise specified, NOS) gestellt und mittels molekularpathologischer T-Zell-Klonalitäts-

© D. Hüppe

1 *Erosionen im Kolon*

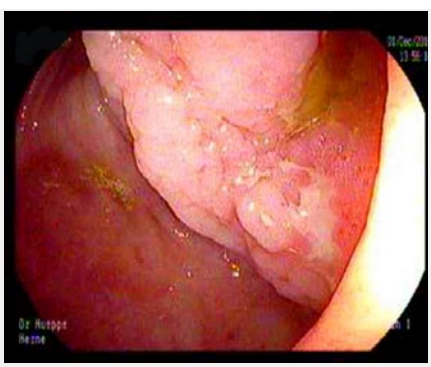

© D. Hüppe

2 *Breitbasiger Polyp im Zökum*

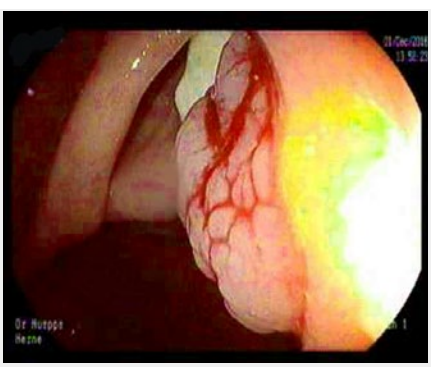

© D. Hüppe

3 *Breitbasiger Polyp im Zökum mit einer Kontaktblutung*

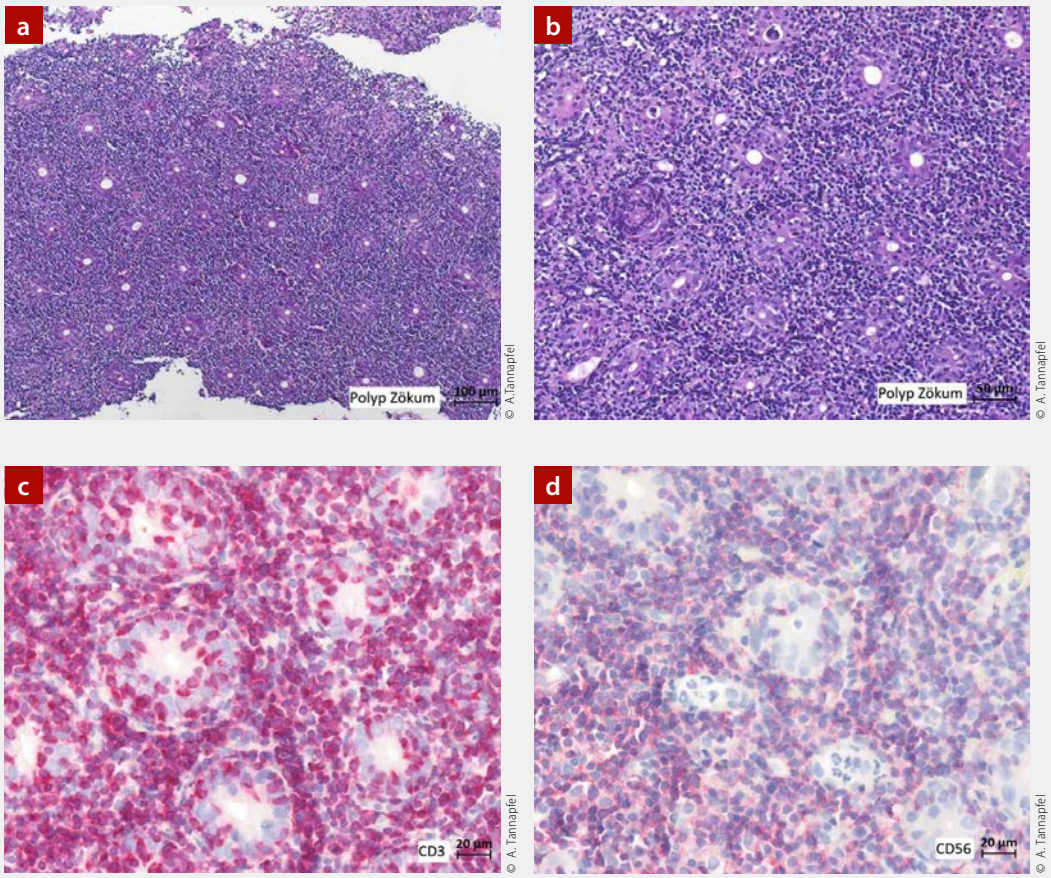

4 *Histologie und Immunhistologie der T-Zell-Lymphominfiltrate in der Zökum-Mukosa*
a, b: *konventionelle Histologie der dichten T-Zell-Lymphominfiltrate mit Kryptendestruktion (Hämatoxylin-Eosin)*
c, d: *Immunhistochemsiche Markierung der T-Zellen mit CD3 (c) und CD56 (d)*

analyse bestätigt. Das Lymphknotenreferenzzentrum des Universitätsklinikums Frankfurt kam kosiliarpathologisch zum gleichen Ergebnis (Prof. Dr. Hansmann).

Weitere Diagnostik

Nach einer ausführlichen Besprechung der Befunde mit der Hausärztin hat diese den Patienten stationär eingewiesen. Dort wurde ein Tumor-Staging (Beckenkamm-Biopsie, CT Thorax und Abdomen und Sonografie) durchgeführt. Weitere T-Zell-Lymphominfiltrate konnten nicht nachgewiesen werden.

Krankheitsverlauf

Anschließend erfolgte eine Chemotherapie nach dem R-CHOP-Schema. Die Behandlung wurde allerdings nach drei Monaten ohne Erfolg bei zunehmender Kachexie des Patienten abgebrochen. Zuletzt wurde er palliativ versorgt und verstarb Mitte 2017.

Diskussion

Ein T-Zell-Lymphom als Ursache für chronische Diarrhöen stellt sicher einen ungewöhnlichen Befund dar. Primäre gastrointestinale T-Zell-Lymphome – wie auch bei unserem Patienten beschrieben – sind selten und gehen fast immer vom Dünndarm aus. Am häufigsten sind Enteropathie-assoziierte T-Zell-Lymphome, gefolgt von extranodalen NK/T-Zell-Lymphomen und peripheren T-Zell-Lymphomen, NOS. Die Prognose ist ungünstig, und ein aggressiver Verlauf, wie bei unserem Patienten ist häufig.

Literatur

1. Weindorf SC, Smith LB, Owens SR. Update on Gastrointestinal Lymphomas. Arch Pathol Lab Med 2018 Nov;142:1347–51
2. Matutes E. The 2017 WHO update on mature T- and natural killer (NK) cell neoplasms. Int J Lab Hematol 2018;40 Suppl 1:97–103
3. Matnani R, Ganapathi KA, Lewis SK, Green PH, Alobeid B, Bhagat G. Indolent T- and NK-cell lymphoproliferative disorders of the gastrointestinal tract: a review and update. Hematol Oncol 2017;35:3–16

Dr. med. Dietrich Hüppe

Co-Sprecher Fachgruppe KRK des bng
Vorstand Stiftung Lebensblicke
Wissenschaftlicher Leiter des DHC-R
c/o Gastroenterologische Gemeinschaftspraxis
Wiescherstraße 20, 44623 Herne
E-Mail: hueppe.herne@t-online.de

Prof. Dr. med. Andrea Tannapfel

Institut für Pathologie
Ruhr-Universität Bochum
Bürkle-de-la-Camp-Platz 1, 44789 Bochum
E-Mail: andrea.tannapfel@pathologie-bochum.de